

Síndromes con constelaciones de características que se solapan con las del Síndrome Alcohólico Fetal

Dr. Gonzalo Oliván Gonzalvo
Centro de Pediatría y Adopción Internacional
Zaragoza – España

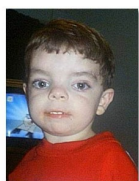


<http://www.visualcom.es/olivan-pediatra>

Síndrome

Características solapadas

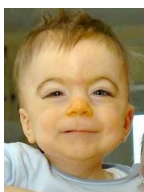Características que lo diferencian del SAF



Aarskog

Ojos ampliamente espaciados
Nariz pequeña con narinas antevertidas
Filtrum amplio
Recesión medio-facial

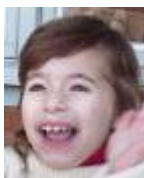Cara redonda
Fisuras palpebrales inclinadas hacia abajo
Pico de la viuda
Orejas “colgantes” prominentes
Contractura específica de los dedos en extensión
Heredado ligado-X
Defecto molecular identificado



Cornelia deLange
(Brachman-deLange)

Filtrum largo
Borde rojo fino del labio superior
Puente nasal deprimido
Narinas antevertidas
Microcefalia

Ceja única sobre ojos y frente (sinofridia)
Pestañas largas
Comisuras bucales giradas abajo
Miembros superiores cortos particularmente afectado el lado cubital
Talla muy baja
Defecto molecular identificado



Dubowitz

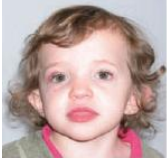Fisuras palpebrales cortas
Ojos ampliamente espaciados
Pliegues epicánticos
Ptosis variable (ojos en gota caída)
Blefarofimosis
Microcefalia

Cresta supraorbital poco profunda
Punta nasal amplia
Clinodactilia

Síndrome

Características solapadas

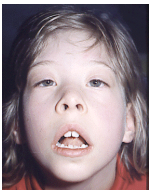Características que lo diferencian del SAF



Noonan

Puente nasal bajo
Pliegues epicánticos
Ojos ampliamente espaciados
Filtrum largo

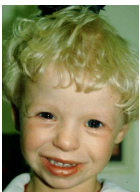Fisuras palpebrales inclinadas abajo
Boca amplia con filtrum bien formado
Labio superior protuyente
Defecto molecular identificado



Smith-Lemli-Opitz

Microcefalia
Nariz pequeña con narinas antevertidas
Epicantus

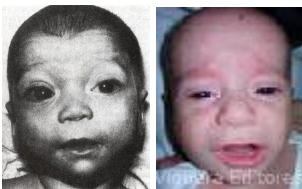Punta nasal amplia
Ptosis palpebral (parpados superiores en gota)
Micrognatia
Orejas baja implantación o inclinadas
Crestas alveolares maxilares amplias



Williams

Fisuras palpebrales cortas
Narinas antevertidas
Filtrum largo y ancho
Hipoplasia maxilar
Puente nasal deprimido
Pliegues epicánticos
Microcefalia

Boca amplia con labios llenos y labio inferior haciendo "pucheros"
Patrón radiado del iris
Plenitud periorbital
Displasia tejido conectivo
Defecto cardíaco específico en muchos
(estenosis aortica supra-ventricular)
Delección cromosoma 7q



Anticonvulsivante fetal

(Hidantoína fetal)
(Valproato fetal)

Ojos ampliamente espaciados
Puente nasal deprimido
Recesión medio-facial
Pliegues epicánticos
Filtrum largo
Borde rojo fino del labio superior

Labio superior arqueado
Frente alta
Boca pequeña

Síndrome

Características solapadas

Características que lo diferencian del SAF

Fenilcetonuria materna

(efectos fetales)

Pliegues epicánticos
Fisuras palpebrales cortas
Filtrum largo pobremente formado
Borde rojo fino del labio superior
Microcefalia

Glabela prominente
Nariz pequeña y girada hacia arriba
Cara redonda

Tolueno embriopatía

Fisuras palpebrales cortas
Hipoplasia facial media
Filtrum liso
Borde rojo fino del labio superior
Microcefalia

Fontanera anterior grande
Anomalías patrón pelo
Anomalías orejas


Otros síndromes cromosómicos

(delección y duplicación)

Muchos tienen:
Fisuras palpebrales cortas
Hipoplasia medio facial
Filtrum liso

Análisis cromosómico

Dr. Gonzalo Oliván Gonzalvo
Centro de Pediatría y Adopción Internacional
Zaragoza – España
<http://www.visualcom.es/olivan-pediatra>


Junio 2011