

Quiste dermoide congénito de la fontanela anterior

G. Oliván Gonzalvo *, F. Comuñas González **, M.^a J. López Moreno *, A. Lázaro Almarza * y J. L. Olivares López *

*Departamento de Pediatría

**Servicio de Neurocirugía

Hospital Clínico Universitario «Lozano Blesa»

Facultad de Medicina. Universidad de Zaragoza

Resumen

Los quistes dermoides de la fontanela anterior son lesiones raras de origen malformativo, resultantes de una ectopía de tejido cutáneo durante el desarrollo embrionario. Se presenta un nuevo caso de quiste dermoide de la fontanela anterior, los exámenes complementarios para su diagnóstico y tratamiento y se discuten sus características más importantes en relación con los casos similares previamente publicados.

Palabras clave

Quiste dermoide. Fontanela anterior.

CONGENITAL DERMOID CYST OF THE ANTERIOR FONTANEL

Summary

Dermoid cysts of the anterior fontanel are congenital rare lesions, resulting from inclusion of skin tissue in the subgaleal space during intrauterine life. A new case of dermoid cyst of the anterior fontanel is presented, as well as the complementary examinations for diagnosis and treatment. The more salient features of these rare lesions are discussed.

Key words

Dermoid cyst. Anterior fontanel.

ACTA PEDIATR. ESP. 47(6): 388-390 (1989)

de los epidermoides, que en el cráneo su frecuencia es muy superior, los QD tienen su origen entre la tercera y quinta semanas de la vida embrionaria, fase de formación de la vesícula cerebral primaria, lo cual explica el predominio de estas lesiones en línea media, al contrario de los quistes epidermoides, que suelen predominar lateralmente. La localización de los QD subgaleales en región de fontanela anterior se justifica por ser éste uno de los puntos más importantes de fusión embrionaria del cráneo y sus cubiertas, constituyéndose así en un lugar estratégico para el «atrapamiento» de tejido cutáneo ectópico. La localización en fontanela posterior es excepcional (2).

ODEKU, en 1965 (3), describió por primera vez de forma detallada uno de estos raros casos. Desde entonces han sido escasas las observaciones tanto nacionales (2, 4) como internacionales (5-10). Por este motivo presentamos un nuevo caso de QD de la fontanela anterior, así como los exámenes complementarios para su diagnóstico y tratamiento.

Caso clínico

Varón de 5 meses de edad, primero de un matrimonio sano y no consanguíneo. No antecedentes familiares de interés. Embarazo de 40 semanas controlado, sin antecedentes de enfermedad, ingesta de fármacos, alcohol o tabaco ni exposición a radiaciones. Parto eutócico. Desde el nacimiento se detecta tumoración a nivel de la fontanela anterior de 0,5 x 0,5 cm. de diámetro, blanda, no dolorosa y no desplazable que ha ido aumentando de tamaño progresivamente.

A la *exploración* llama la atención una tumoración semiesférica de 5 x 5 cm. de diámetro situada en fontanela anterior, blanda, fluctuante, que no se modifica con el llanto, no dolorosa, no desplazable, no pulsátil, cubierta de cuero cabelludo normal y de contenido líquido demostrable por transluminación (fig. 1). Exploración neurológica normal. Angiomas planos frontonasal, occipital y en paladar blando. Aumento del vello en región lumbosacra. Peso, talla y perímetro cefálico en percentiles normales. Resto de exploración por órganos y sistemas normal.

Pruebas complementarias. Laboratorio: hematimetría, coagulación, bioquímica sangre-orina y estudio inmunitario normales. Radiológicas: Rx simples de cráneo muestran los contornos de la tumoración, de densidad homogénea, y el hueso craneal subyacente intacto. Rx simple de tórax y región sacrolumbar normales. El estudio ultrasonográfico evidencia la existencia de tumoración de 3 x 4 cm. de diámetro, regularmente delimitada y contenido líquido, sin alteración aparente del hueso subyacente (fig. 2). La tomografía axial computerizada (TAC) craneal muestra una tumoración de contenido líquido a nivel de la fontanela anterior, que permanece abierta, sugiriendo el diagnóstico de meningocele (fig. 3). Gammagrafía cerebral normal.

En la *intervención quirúrgica* se observa una masa quística de pared consistente que se despega perfectamente de fontanela y cráneo, pudiéndose extirpar completamente. Al abrir el periestio no se observan

Introducción

Los quistes dermoides (QD) se originan por un defecto en el proceso embrionario de cierre y separación del tubo neural y sus cubiertas (1). A diferencia

defectos de la tábula externa ni comunicación con el interior del cráneo. El postoperatorio cursó sin complicaciones.

Estudio histológico. Masa quística constituida por una delgada cápsula de epitelio simple escamoso en cuya pared interna hay material caseoso nacarado y contiene en su interior material fluido claro y pelos. Estudio del líquido; bioquímico: glucosa (-), proteínas (-); citológico: acelular; microbiológico: no gérmenes aerobios o anaerobios. Diagnóstico: quiste dermoide.

Discusión

Los QD son lesiones congénitas constituidas por una delgada cápsula de epitelio simple escamoso, conteniendo en su interior material fluido procedente de la secreción de glándulas sebáceas y sudoríparas de la cápsula, así como folículos pilosos (1). Los QD pequeños contienen líquido claro y fluido con bajo nivel de proteínas, colesterol, glucosa, cloruro sódico y pH y alto nivel de potasio; por el contrario, los QD mayores contienen líquido amarillento denso, con nivel de potasio bajo y niveles elevados de proteínas, colesterol, cloruro sódico y pH. Esta diferencia en el aspecto y contenido bioquímico de los QD se debe a la cantidad de glándulas sebáceas y/o sudoríparas se-

cretantes y al mecanismo concreto de secreción presentes en cada caso.

Los QD se localizan preferentemente en línea media, tanto del espacio intracraneal como epicraneal, dependiendo su topografía concreta de la fase embrionaria en que se produce la ectopía cutánea que los origina.

Las características fundamentales de los QD epicraneales son: localización en fontanelas, ausencia de comunicación con los planos subyacentes y contenido líquido (10). Suelen ser asintomáticos neuroló-

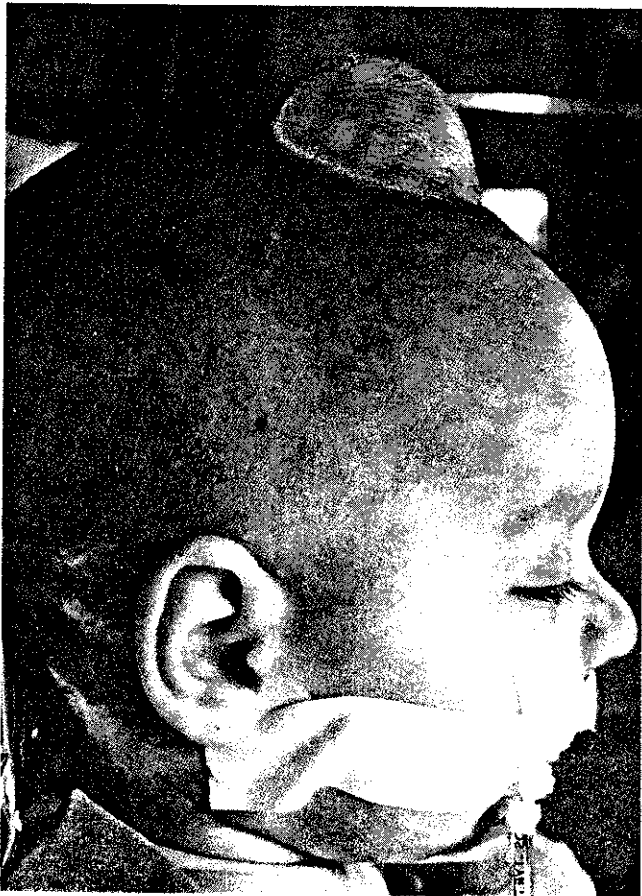

Fig. 1. Tumoración semiesférica situada en fontanela anterior, cubierta de cuero cabelludo normal y de contenido líquido demostrable por transluminación.

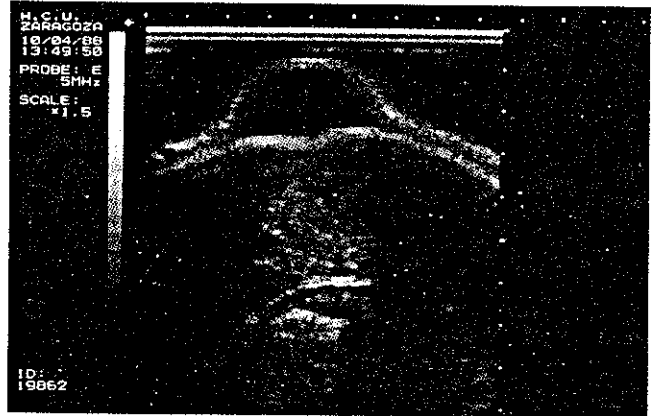


Fig. 2. Estudio ultrasonográfico: tumoración regularmente delimitada de contenido líquido. No alteración aparente del hueso subyacente.

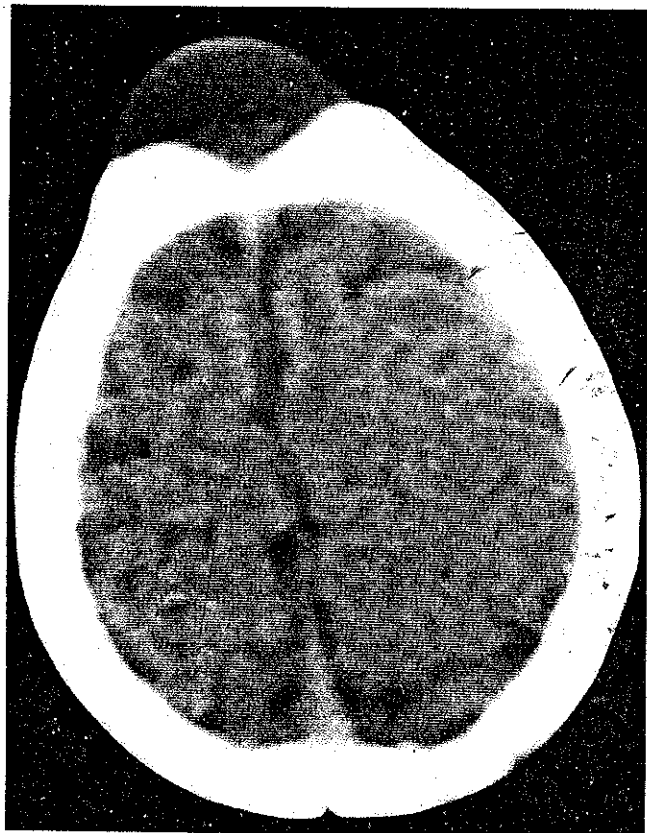


Fig. 3. TAC craneal: tumoración de contenido líquido a nivel de la fontanela anterior que permanece abierta.

gicamente, manifestándose por tumoración no dolorosa, blanda, quística, fluctuante y no desplazable en región de fontanelas. Muchas veces está presente desde el nacimiento y es de crecimiento muy lento (2, 4, 10). El cuero cabelludo que los recubre suele estar intacto, salvo en raros casos en que existe una pequeña comunicación del contenido quístico con la superficie lo que constituye puerta de entrada para la infección (2).

En las radiografías simples de cráneo es posible visualizar los contornos de la masa quística, así como su incidencia sobre el hueso craneal subyacente. En la mayoría de los casos, éste se encuentra intacto, si bien en ocasiones se observan pequeñas indentaciones en tabla externa (2) o asociado o craneolacunia (4). En estos casos, la erosión ósea no se debe a la compresión de la masa quística, sino que forma parte del defecto congénito global. La TAC craneal es un medio diagnóstico de elección ya que aporta datos de la masa y estructuras adyacentes (10). En ocasiones es necesario realizar el diagnóstico diferencial de estas lesiones con procesos tales como meningocele (como ocurrió en nuestro caso), encefalocele, quiste sebáceo, linfangioma, hemangioma, higroma quístico y cefalohemitema.

El tratamiento correcto de los QD subgaleales consiste en su extirpación quirúrgica total. La extirpación radical de la cápsula es esencial para asegurar una curación total sin recidivas, puesto que es la parte activa del quiste. El tratamiento quirúrgico debe ser precoz por razones estéticas, profilaxis de infección y por la posibilidad remota, pero no descartable, de malignización a pesar de su carácter histológicamente benigno y su lentitud de crecimiento (10).

Fecha de recepción: 3-III-1989.

Fecha de aceptación: 14-IV-1989.

J. L. OLIVARES LOPEZ
Departamento de Pediatría
Hospital Clínico Universitario
Avda. San Juan Bosco, 15
50009 Zaragoza

Bibliografía

1. RUSSELL, D. S., y RUBINSTEIN, L. J.: *Pathology of tumors of the nervous system*. 3.ª ed. Edward Arnold Ltd. London, 1971; 13-19.
2. ARIAS, M. J.: «Quistes dermoides subgaleales». *Rev. Esp. Pediatr.*, 1986; 42(3): 275-279.
3. ODEKU, E. L.: «Peculiar subgaleal "inclusion" cysts». *Ghana. Med. J.*, 1965; 4: 37-40.
4. BAQUERO PARET, G.; PASCUAL-CASTROVIEJO, I., y VILLEREJO, F.: «Quistes dermoides y epidermoides de la calota craneal». *An. Esp. Pediatr.*, 1980; 13(10): 877-880.
5. ADELOYE, A., y ODEKU, E. L.: «Congenital subgaleal cysts over the anterior fontanel in Nigerians». *Arch. Dis. Child.*, 1971; 46: 95-98.
6. GLASAUER, F. E.; LEVY, L. F., y AUCHTERLONIE, W. C.: «Congenital inclusion cyst of the anterior fontanel». *J. Neurosurg.*, 1978; 48: 274-278.
7. OJIKUTU, N. A., y MORDI, V. P. N.: «Congenital inclusion dermoid cyst located over the region of anterior fontanel in adult Nigerians». *J. Neurosurg.*, 1980; 52: 724-727.
8. SONNTAG, V. K. H., y WAGGERNER, J. D.: «Congenital dermoid cyst of the anterior fontanel in a Mexicanamerican». *Surg. Neurol.*, 1980; 13: 371-373.
9. YNASA, H.; TOKITO, S.; IZUMI, K., y OYAMA, M.: «Congenital inclusion dermoid cyst of the anterior fontanel in Japanese infant. Case report». *Neurosurgery*, 1981; 9: 67-69.
10. PANNELL, E.; HENDRICK, E. B.; HOFFMAN, H. J., y HUMPHREYS, R. P.: «Dermoid cysts of the anterior fontanel». *Neurosurgery*, 1982; 10: 317-323.